



ARTÍCULO ORIGINAL

Valor pronóstico de la ruta de EGFR-PI3K-pAKT-mTOR-pS6 en los carcinomas epidermoides nasosinusales

María Gabriela Muñoz-Cordero, Fernando López*, Cristina García-Inclán, Alejandro López-Hernández, Sira Potes-Ares, Laura Fernández-Vañes, José Luis Llorente y Mario Hermsen

Departamento de Otorrinolaringología, Instituto Universitario de Oncología del Principado de Asturias, Hospital Universitario Central de Asturias, Instituto de Investigación Sanitaria del Principado de Asturias, CIBERONC, ISCIII, Oviedo (Asturias), España

Recibido el 8 de septiembre de 2017; aceptado el 12 de octubre de 2017

PALABRAS CLAVE

Carcinomas epidermoides nasosinusales; EGFR; PTEN; AKT; mTOR; pS6; Inmunohistoquímica

Resumen

Antecedentes y objetivos: En estudios previos hemos indicado que EGFR tiene un papel en la carcinogénesis en un subgrupo de carcinomas epidermoides nasosinusales (CENS). Además, EGFR activa a 2 de las más importantes vías de señalización intracelular como son la PI3K/pAKT/mTOR/pS6 y la vía MAP-quinasas. El objetivo de este estudio fue evaluar la participación de la ruta de EGFR/PI3K/pAKT/mTOR/pS6 y su relación con parámetros clínico-patológicos y de seguimiento de los CENS.

Material y métodos: La expresión proteica de PTEN, pAKT, mTOR y pS6 fue analizada mediante inmunohistoquímica en 54 CENS. Los resultados fueron relacionados con diversos parámetros clínico-patológicos y la supervivencia.

Resultados: La pérdida de expresión de PTEN se observó en 33/54 casos (61%) y la sobreexpresión de pAKT, mTOR y pS6 se observó en 19/54 casos (35%), 8/54 casos (15%) y 47/54 casos (87%), respectivamente. La pérdida de expresión de PTEN se relacionó con la invasión intracralear y el desarrollo de metástasis regionales ($p = 0,005$). La ausencia de sobreexpresión de pS6 se relacionó con una supervivencia específica ($p = 0,008$) y global ($p = 0,007$) más favorables y la ausencia de recidivas locales ($p = 0,055$). No se observaron relaciones significativas entre la expresión de pAKT y mTOR y los parámetros clínico-patológicos estudiados.

Conclusiones: Las alteraciones en la expresión de los componentes de la vía EGFR/PI3K/pAKT/mTOR/pS6 son frecuentes en un subgrupo de CENS. Este estudio revela que la ausencia de sobreexpresión de pS6 se relaciona con mejores resultados clínicos, por lo que la expresión pS6 podría considerarse como un marcador pronóstico.

© 2018 Publicado por Elsevier España, S.L.U. en nombre de Sociedad Española de Otorrinolaringología y Cirugía de Cabeza y Cuello.

* Autor para correspondencia.

Correo electrónico: flopez.1981@yahoo.es (F. López).

<https://doi.org/10.1016/j.otorri.2017.10.005>

0001-6519/© 2018 Publicado por Elsevier España, S.L.U. en nombre de Sociedad Española de Otorrinolaringología y Cirugía de Cabeza y Cuello.

KEYWORDS

Sinonasal squamous cell carcinomas;
EGFR;
PTEN;
AKT;
mTOR;
pS6;
Immunohistochemistry

Predictive value of EGFR-PI3K-pAKT-mTOR-pS6 pathway in sinonasal squamous cell carcinomas**Abstract**

Background and objectives: We have previously indicated that EGFR has a role in carcinogenesis in a subgroup of sinonasal squamous cell carcinomas (SNSCC). In addition, EGFR activates 2 of the most important intracellular signalling pathways: PI3K/pAKT/mTOR/pS6 and MAP pathway kinases. The objective of this study was to evaluate the involvement of the EGFR/PI3K/pAKT/mTOR/pS6 pathway and its relationship with clinical-pathological parameters and follow-up of sinonasal squamous cell carcinoma.

Material and methods: The immunohistochemical expression of different components of the PI3K/AKT/mTOR/pS6 pathway and its relationship with various clinical-pathological parameters was studied in a series of 54 patients with SNSCC.

Results: Loss of PTEN expression was observed in 33/54 cases (61%) and pAKT, mTOR and pS6 pre-expression was observed in 19/54 cases (35%), 8/54 cases (15%), and 47/54 cases (87%), respectively. Loss of PTEN expression was related to intracranial invasion and development of regional metastases ($p=0.005$). Overexpression of pS6 was associated with a decrease in survival ($p=0.008$), presence of local recurrences ($p=0.055$), and worsening of overall prognosis ($p=0.007$). No significant relationships were observed between pAKT and mTOR expression and the clinicopathological parameters studied.

Conclusions: Alterations in the expression of EGFR/PI3K/pAKT/mTOR/pS6 pathway components are common in a subgroup of SNSCC. This study reveals that the absence of pS6 overexpression is associated with better clinical outcomes. Therefore, pS6 expression could be considered as an unfavourable prognostic marker.

© 2018 Published by Elsevier España, S.L.U. on behalf of Sociedad Española de Otorrinolaringología y Cirugía de Cabeza y Cuello.

Introducción

Los carcinomas epidermoides nasosinuales (CENS) poseen características epidemiológicas, histopatológicas y clínicas singulares que los diferencian del resto de los tumores de la vía aerodigestiva superior¹. Los pacientes con CENS se han beneficiado ampliamente de los últimos avances en cirugía, radioterapia y quimioterapia. Sin embargo, a pesar de los avances en el tratamiento y de los prometedores resultados oncológicos logrados con el uso de tratamientos combinados, las tasas de supervivencia no han sido mejoradas considerablemente en las últimas décadas². Por lo tanto, deben implementarse nuevas modalidades terapéuticas que faciliten la detección tumoral precoz y que ayuden a establecer un pronóstico.

A nivel génico y proteico los estudios sobre la participación de genes específicos en el desarrollo de CENS se han guiado por los estudios de tumores más frecuentes y mejor estudiados, con histología similar, tales como los carcinomas escamosos de cabeza y cuello (CECC). El receptor del factor de crecimiento epidérmico (EGFR) ha sido ampliamente estudiado y ha sido validado como un objetivo terapéutico en varias neoplasias malignas, incluyendo el adenocarcinoma colorrectal y pancreático y los CECC³. La ocupación de ligando de EGFR activa las vías de señalización RAS/RAF/MAPK, STAT y PI3K, que en conjunto modulan la proliferación celular, la adhesión, la angiogénesis y la migración y promueven la transformación maligna.

La ruta de señalización intracelular PI3K/AKT/mTOR que se activa por EGFR se ha identificado como una de las

rutas más frecuentemente alteradas en múltiples neoplasias, incluyendo los CECC⁴⁻⁶. Diversos componentes de esta vía, como la fosfatidilinositol 3-cinasa (PI3K), la proteína cinasa B (AKT/PKB), la fosfatidilinositol-3,4,5-trisfosfato 3-fosfatasa (PTEN) y la diana de la rapamicina en los mamíferos (mTOR) se han visto alterados en los CECC, por lo que el estudio de esta vía podría ser muy atractivo para el desarrollo de terapias moleculares dirigidas⁷⁻¹⁰. Sin embargo, la implicación de la ruta PI3K/AKT/mTOR aún no se ha estudiado en los CENS. Esto nos llevó a investigar la expresión inmunohistoquímica de una serie de proteínas relacionadas con la vía de PI3K/AKT/mTOR utilizando una serie consecutiva de 54 pacientes con CENS tratados quirúrgicamente y a intentar establecer correlaciones con los parámetros clínico-patológicos y la evolución de la enfermedad.

Método**Pacientes**

Se estudiaron las muestras de un total de 54 pacientes con CENS tratados en nuestro servicio entre 1989 y 2006. Se obtuvo el consentimiento informado de todos los pacientes y el estudio fue aprobado por el comité ético del hospital. Todos los pacientes fueron intervenidos con fines curativos y en todos los casos los bordes quirúrgicos estuvieron libres. Ninguno de los pacientes había recibido tratamiento previo y en todos se constató un completo historial clínico y un diagnóstico anatomopatológico bien documentado de CENS.

Tabla 1 Aspectos clínico-patológicos estudiados según la localización tumoral

		Total n = 54 (%)	Maxilar n = 43 (%)	Etmoidal n = 11 (%)
Edad media (rango)	66 años (47-91)			
Género	Hombre	38 (70)	28 (65)	10 (90)
	Mujer	16 (30)	15 (35)	1 (10)
Diferenciación	Buena	18 (33)	15 (35)	3 (27)
	Moderada	11 (21)	11 (26)	0 (0)
	Pobre	25 (46)	17 (40)	8 (73)
Estadio T	T2	6 (11)	5 (12)	1 (9)
	T3	17 (31)	14 (33)	3 (27)
	T4a	22 (41)	17 (39)	5 (46)
	T4b	9 (17)	7 (16)	2 (18)
Estadio N	N-	40 (74)	32 (74)	8 (73)
	N+	14 (26)	11 (26)	3 (27)
Invasión intracraneal	Sí	10 (18)	6 (14)	4 (36)
	No	44 (82)	37 (86)	7 (64)
Invasión de la órbita	Órbita	7 (13)	6 (14)	1 (9)
	Periórbita	17 (31)	14 (33)	3 (27)
	No	30 (56)	23 (54)	7 (64)
Estadio	Estadio II	4 (7)	3 (7)	1 (9)
	Estadio III	18 (33)	15 (34)	3 (27)
	Estadio IVa	23 (43)	18 (43)	5 (46)
	Estadio IVb	9 (17)	7 (16)	2 (18)
Radioterapia	No	12 (22)	10 (23)	2 (18)
	Sí	42 (78)	33 (77)	9 (81)
Recidiva	No	9 (17)	8 (15)	1 (2)
	Sí	45 (83)	35 (65)	10 (18)
Metástasis	No	49 (91)	38 (70)	11 (21)
	Sí	5 (9)	5 (9)	0

VARIABLES CLÍNICAS

Los datos clínico-patológicos, de acuerdo con la localización de los CENS, se recogen en la [tabla 1](#). La serie estuvo formada por 38 varones y 16 mujeres, con una media de edad de 66 años (rango 47-91). En cuanto a la localización tumoral, se encontró que en el 80% de los casos el origen tumoral fue en el seno maxilar y el 20% el tumor se originaba en el seno etmoidal. En relación con el estadio tumoral (T) se observó un predominio de pacientes con tumores localmente avanzados T3-T4. Así, en estadio T3 (17 pacientes; 31%); T4a (22 pacientes; 41%); T4b (9 pacientes; 17%), mientras que de tumores precoces T2 hubo 6 pacientes (11%). La presencia de metástasis ganglionares cervicales (N+) se constató en 14 pacientes (26%), 12 de los cuales presentaban tumores en estadios locales avanzados T3-T4. En relación con la histología, 25 CENS (46%) eran pobremente diferenciados, 18 (33%) bien diferenciados y 11 (21%) moderadamente diferenciados. Después de la cirugía, 42 pacientes (78%) recibieron tratamiento complementario con radioterapia. El seguimiento medio de los pacientes fue de 32 meses (de 13 a 211 meses). Tras la terapia inicial y durante el periodo de seguimiento, 45 pacientes (83%) presentaron una recidiva local y 5 pacientes (9%) desarrollaron metástasis a distancia, que coincidieron con recidivas locales. Durante el seguimiento, fallecieron 45 pacientes (83%). La principal causa de muerte en nuestra serie fue la presencia de recidiva local y el desarrollo de metástasis a distancia, lo cual se

produjo en 39 pacientes (72%). Seis de los pacientes (11%) fallecieron debido a procesos intercurrentes o durante el postoperatorio. La supervivencia global de los pacientes fue del 23% y del 16% a los 3 y 5 años de seguimiento, respectivamente. La supervivencia específica (SE) de los pacientes fue del 24% y del 19% a los 3 y 5 años de seguimiento, respectivamente. La supervivencia libre de enfermedad fue del 6% a los 5 años.

MUESTRAS

Se emplearon muestras de tejido tumoral fijadas en formol y embebidas en parafina. Las muestras tumorales fueron recogidas en bloques *tissue microarray*, incluyendo 3 cilindros de 2 mm de diámetro del área tumoral más representativa en cada caso¹¹.

INMUNOHISTOQUÍMICA

La expresión proteica de PTEN, pAKT, mTOR y pS6 fue analizada por inmunohistoquímica sobre cortes de 3 μ m de los *tissue microarrays*. Utilizamos el Inmunoteñidor Autostainer Plus de Dako® y la inmunodetección fue realizada con el sistema EnVision Plus «anti-mouse», empleando como sustrato el cromógeno diaminobenzidina (DakoCytomation). Las condiciones de las inmunohistoquímicas realizadas de PTEN, pAKT, mTOR y pS6 se recogen en la [tabla 2](#).

Tabla 2 Tinciones inmunohistoquímicas realizadas de pTEN, pAKT, p-mTOR y pS6

Marcador	SRA	AP	D	TI
PTEN	pH 9, 20 min	Clon clone 6H2.1 (DakoCytomation, Glostrup, Dinamarca)	1/50	20 min
pAKT-pS473	pH 9, 40 min	Clon 14-5 (DakoCytomation, Glostrup, Dinamarca)	1/20	30 min
p-mTOR-pS2448	pH 9, 20 min	Clon 49F9 (Cell Signaling Technology Europe B.V., Leiden, Holanda)	1/100	45 min
pS6(Ser235/236)	pH 9, 30 min	(Policlonal Conejo) Cell Signaling Technology	1/200	30 min

AP: anticuerpo primario; D: dilución; SRA: solución recuperadora de antígenos; TI: tiempo de incubación.

Los resultados de la técnica fueron valorados de modo semicuantitativo por 2 investigadores sin el conocimiento de los datos clínico-patológicos. Para valorar la expresión de las 4 proteínas se utilizó un índice de inmunorreactividad (IRS) que se obtuvo del producto del porcentaje de células positivas (0: <1% de células positivas; 1: 1-10% de células positivas; 2: 11-50% de células positivas; 3: 51-80% de células positivas y 4: >80% de células positivas) por la intensidad de la tinción (0: ausencia de tinción; 1: tinción débil; 2: tinción moderada y 3: tinción intensa), con lo que se obtuvieron valores en un rango de 0 a 12. Para una apropiada evaluación semicuantitativa se realizó una dicotomización de los resultados de la tinción en referencia a la puntuación media inmunorreactiva obtenida en los distintos marcadores. Como referencia utilizamos mucosa normal para cada una de las proteínas. En el caso de PTEN las muestras con un IRS ≤ 6 se consideraron negativas (pérdida de expresión), mientras que en el caso de pAKT, mTOR y pS6, un IRS ≥ 7 fue considerado positivo (sobreexpresión).

Análisis estadístico

Las posibles correlaciones entre los distintos resultados fueron analizadas estadísticamente con el *software* SPSS 12.0 para Windows (SPSS Inc., Chicago, IL, EE. UU.), utilizando la prueba de χ cuadrado de Pearson y la prueba exacta de Fischer. Para la estimación de la supervivencia se utilizó el análisis de Kaplan-Meier, comparando las distribuciones de supervivencia mediante la prueba de log-rank de Mantel-Cox. Valores de $p < 0,05$ se consideraron significativos.

Resultados

Análisis de la expresión de PTEN en los carcinomas epidermoides nasosinuales

Se observó una ausencia de expresión de PTEN en el 61% de los casos (fig. 1a y b). La mucosa normal mostró una positividad difusa. Al analizar la correlación de la expresión de PTEN con distintas variables clínicas, se observó una correlación significativa entre la invasión intracraneal y la pérdida de expresión de PTEN ($p = 0,005$). No se han observado diferencias significativas con las demás variables clínicas estudiadas (tabla 3). Al analizar la SE a 5 años y su relación con la alteración en la expresión de PTEN, se observó una supervivencia del 28% en aquellos pacientes en los que no se altera la expresión de PTEN. Esta supervivencia se ve reducida al 13% cuando se pierde la expresión de PTEN. Sin embargo, esta diferencia no fue estadísticamente significativa ($p = 0,755$).

El 61% de los pacientes con pérdida de expresión de PTEN presentó una recidiva local ($p = 0,708$).

Análisis de la expresión de pAKT en los carcinomas epidermoides nasosinuales

Se observó una expresión negativa de pAKT en el 65% de los tumores (fig. 1c y d), así como en la mucosa normal. Al analizar la correlación de la expresión de pAKT con las variables clínicas estudiadas, se halló una relación significativa entre la expresión de pAKT y la invasión orbitaria ($p = 0,001$). No se hallaron relaciones estadísticamente significativas entre la expresión de pAKT y el resto de las variables clínico-patológicas estudiadas (tabla 3). Sin embargo, al analizar la SE a 5 años y relacionarla con la sobreexpresión de la proteína pAKT, no se encontró una relación significativa, aunque se observó una SE del 23% cuando esta proteína se sobreexpresa, frente a un 15% cuando la expresión no se encuentra alterada ($p = 0,833$).

Análisis de la expresión de p-mTOR en los carcinomas epidermoides nasosinuales

Se observó un aumento de la expresión de p-mTOR en el 15% de los casos de nuestra serie (fig. 1e y f). En la mucosa normal no se observó ningún grado de expresión de la proteína. No se han hallado relaciones estadísticamente significativas entre la expresión de p-mTOR y las variables clínico-patológicas estudiadas (tabla 3). Al igual que en pAKT, en p-mTOR no se apreciaron diferencias significativas entre la sobreexpresión de esta proteína y la SE ($p = 0,738$); cuando se sobreexpresa p-mTOR, la SE está en torno al 33%, frente al 14% cuando esta proteína no está alterada.

Análisis de la expresión de pS6 en los carcinomas epidermoides nasosinuales

Al analizar la expresión de pS6, se observó una sobreexpresión en todo el grosor de la mucosa en el 87% de las muestras tumorales (fig. 1g y h), mientras que en la mucosa sana se observó un aumento de expresión en las capas altas de la mucosa, más diferenciadas. No se encontraron diferencias significativas en la sobreexpresión de pS6 entre las variables clínico-patológicas estudiadas. No obstante, se observó que aquellos pacientes con sobreexpresión de pS6 presentaban tumores con categoría T (T4a: 18/22) y estadios (estadio IVA: 20/23) avanzados y más agresivos histológicamente (grado histológico de tipo III (21/40) (tabla 3). En cuanto a su relación con la SE a 5 años, se observó

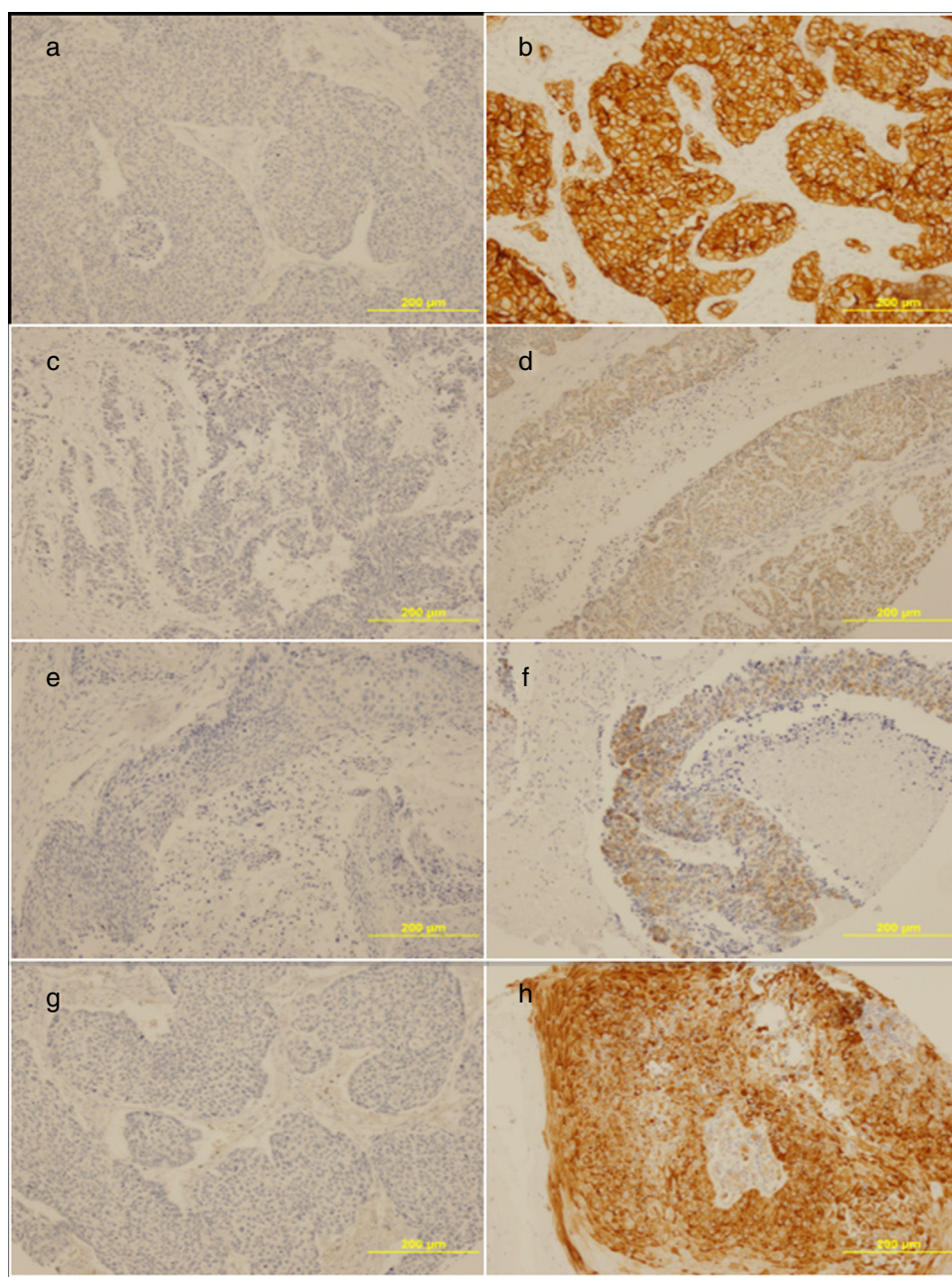


Figura 1 Ejemplos del análisis inmunohistoquímico para valorar la expresión de PTEN/pAKT/mTOR/pS6 en CENS. a) Muestra de tejido tumoral con pérdida de expresión de PTEN. b) Muestra de tejido tumoral con sobreexpresión de PTEN. c) Muestra de tejido tumoral con pérdida de expresión de pAKT. d) Muestra de tejido tumoral con sobreexpresión de pAKT. e) Muestra de tejido tumoral con pérdida de expresión de mTOR. f) Muestra de tejido tumoral con sobreexpresión de mTOR. g) Muestra de tejido tumoral con pérdida de expresión de pS6. h) Muestra de tejido tumoral con sobreexpresión de pS6.

una correlación estadísticamente significativa ($p = 0,008$) (fig. 2a). Cuando pS6 está sobreexpresada, la SE desciende al 11%, mientras que cuando pS6 no se sobreexpresa, la SE a los 5 años es del 60%, al igual que desciende la supervivencia global ($p = 0,007$) (fig. 2b). El 87% de los pacientes con sobreexpresión de pS6 presentaron recidivas ($p = 0,055$).

Finalmente, se analizó la relación entre los distintos componentes de la ruta y su expresión en CENS, y se observó una correlación estadísticamente significativa entre la expresión de PTEN, pAKT ($p = 0,007$) y de p-mTOR ($p = 0,001$). El resto de las relaciones no fueron significativas (tabla 4).

Discusión

El progresivo conocimiento de la biología molecular de los CECC ha mostrado su complejidad y la heterogeneidad génica⁶. Así, observamos que la mayoría de las alteraciones moleculares convergen en una serie de rutas moleculares, las cuales están desreguladas¹².

En estudios previos, hemos analizado la expresión de EGFR y HER2 (ErbB2) en CENS y se ha hallado su sobreexpresión en el 39 y el 7% de los CENS, respectivamente¹¹. Además hemos estudiado la presencia de mutaciones en las

Tabla 3 Relación entre los aspectos clínico-patológicos estudiados y la expresión proteica de PTEN/AKT/mTOR/pS6

	PTEN	pAKT	p-mTOR	pS6
<i>Variable</i>	pTEN (–) 33/54 (61)	pAKT (+) 9/54 (35)	p-mTOR (+) 8/54 (15)	pS6 (+) 47/54 (87)
<i>T</i>	p = 0,734	p = 0,740	p = 0,313	p = 0,712
T2	2/6 (33)	3/6 (50)	1/6 (17)	6/6 (100)
T3	11/17 (35)	6/17 (35)	1/17 (6)	13/17 (81)
T4a	14/22 (36)	8/22 (36)	3/22 (14)	18/22 (86)
T4b	5/9 (56)	2/9 (22)	3/9 (33)	8/9 (89)
<i>N</i>	p = 0,249	p = 0,178	p = 0,340	p = 0,325
N0	26/40 (65)	16/40 (40)	5/40 (13)	33/40 (83)
N+	7/14 (50)	3/14 (21)	3/14 (21)	13/14 (93)
<i>Estadio</i>	p = 0,324	p = 0,3	p = 0,256	p = 0,820
II	2/4 (50)	3/4 (75)	1/4 (25)	4/4 (100)
III	12/18 (67)	6/18 (33)	1/18 (6)	14/18 (78)
IVa	15/23 (65)	8/23 (35)	3/23 (13)	20/23 (87)
IVb	4/9 (44)	2/9 (22)	3/9 (33)	8/9 (89)
<i>Diferenciación</i>	p = 0,494	p = 0,301	p = 0,204	p = 0,652
I	13/18 (72)	6/18 (33)	1/18 (6)	15/18 (83)
II	6/11 (54)	6/11 (55)	1/11 (9)	10/11 (91)
III	14/25 (56)	7/25 (28)	6/25 (25)	21/25 (84)
<i>Invasión orbitaria</i>	p = 0,721	p = 0,001	p = 0,922	p = 0,443
No	17/30 (57)	17/30(57)	4/30 (13)	26/30 (87)
Periórbita	11/17 (65)	2/17 12)	3/17 (18)	15/17 (88)
Órbita	5/7 (71)	0/7	1/7 (14)	5/7 (71)
<i>Invasión intracraneal</i>	p = 0,005	p = 0,075	p = 0,156	p = 0,202
No	31/44 (71)	13/44 (30)	5/44 (11)	36/44 (82)
Sí	2/10 (20)	6/10 (60)	3/10 (30)	10/10 (100)
<i>Metástasis</i>	p = 0,291	p = 0,583	p = 0,433	p = 0,129
No	31/49 (63)	17/49 (35)	8/49 (16)	43/49 (88)
Sí	2/5(40)	2/5 (40)	0/5	3/5 (60)
<i>Recidivas</i>	p = 0,492	p = 0,040	p = 0,400	p = 0,090
No	5/9 (44)	6/9 (67)	2/9 (22)	6/9 (67)
Sí	28/45 (38)	13/45 (29)	6/45 (13)	39/43 (91)

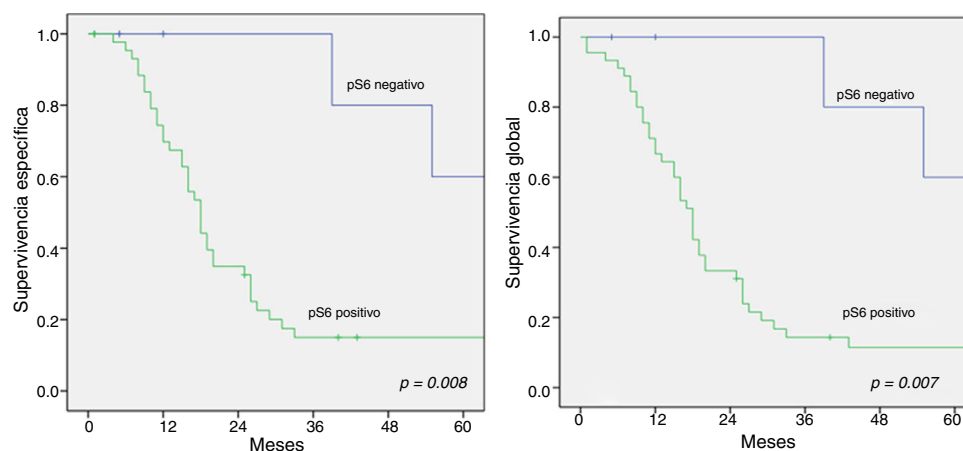
**Figura 2** Gráfica de Kaplan-Meier que muestra la relación entre la expresión de pS6 y la supervivencia: a) supervivencia específica ($p = 0,008$) y b) supervivencia global ($p = 0,007$). pS6 positivo: 47/54 casos; pS6 negativo: 7/54 casos.

Tabla 4 Relación de la expresión mediante inmunohistoquímica entre los componentes de la ruta de PTEN/AKT/mTOR/pS6 en los CENS

	pAKT			p-mTOR			pS6			
	–	+		–	+		–	+		
PTEN	–	26	7	p = 0,007	33	0	p = 0,001	4	29	p = 0,563
	+	9	12		13	8		3	18	
pAKT	–	N/A			32	3	p = 0,09	5	30	p = 0,526
	+				14	5		2	17	
mTOR	–	N/A						6	40	p = 0,725
	+				N/A			1	7	

N/A: no aplicable.

proteínas KRAS y BRAF, las cuales forman parte de la ruta de señalización EGFR, sin que se haya detectado en estos tumores¹³.

El presente estudio indica que la ruta EGFR/PI3K/pAKT/mTOR/pS6 está activa en un porcentaje de CENS. Este es el primer estudio hasta la fecha que analiza, mediante la expresión de las diversas proteínas implicadas en esta vía de señalización intracelular, su relación pronóstica en este tipo de tumores. Además, es la ruta oncogénica más frecuentemente alterada en los CECC, lo cual representa una excelente oportunidad de desarrollar estrategias terapéuticas personalizadas frente a las dianas moleculares que componen esta ruta^{6,12}. En conjunto, los cambios genéticos (mutación o variación del número de copias de ADN) en los componentes principales de la ruta mencionada están representados en el 66% de los casos de los CECC estudiados¹⁴. El porcentaje de CECC que albergan alteraciones en la vía PI3K/pAKT/mTOR es superior al observado en cánceres de mama (5%), glioblastomas (9%), cáncer de tiroides (<1%), tumores de útero (66%), melanomas (25%) y carcinoma de células escamosas del pulmón (17%)⁶.

La pérdida de la función del gen supresor PTEN da como resultado una señalización sin restricciones a través de la activación de la vía PI3K/pAKT/mTOR, lo que produce una activación de la proliferación celular^{10,15,16}. En nuestra serie observamos una pérdida de expresión de PTEN en el 61% de los casos, cifra similar a la que se aprecia globalmente en los CECC⁹. La pérdida de expresión de PTEN se correlacionó de manera significativa con la invasión intracraneal. Este hecho podría explicarse por la pérdida de funcionalidad de PTEN, que se ha asociado con un aumento de los fenómenos de transición epitelio-mesénquima, un evento clave en los fenómenos de invasión local y en el desarrollo de metástasis¹⁷. Además, se observó en nuestra serie de pacientes que aquellos con pérdida de expresión de PTEN presentan tumores más agresivos, con invasión locorregional y un empeoramiento en la SE; estos datos son similares a lo observado en los CECC^{6,18}. Todos estos hallazgos reflejan la importante participación de PTEN en la carcinogénesis de un subgrupo de CENS, y la alteración de su función supresora de tumores podría ser considerada para seleccionar a aquellos pacientes con alto riesgo de invasión y de recidiva locorregional.

Cabe señalar que AKT regula positivamente la supresión de la apoptosis y estimula el ciclo y la supervivencia celular a través de la fosforilación de diferentes

sustratos, como mTOR y pS6¹⁹. Varios estudios han demostrado un aumento general de la actividad de la señalización AKT en los CECC^{20,21}. Además, la sobreexpresión de pAKT conduce a un fenotipo más agresivo, con disminución de la apoptosis y la diferenciación⁷. Mediante análisis inmunohistoquímico, observamos una sobreexpresión de pAKT en el 35% de los CENS, cifra similar a las de otras series publicadas de CECC²². Al analizar la SE y relacionarla con la sobreexpresión de la proteína pAKT, no se hallaron diferencias estadísticamente significativas y no se encontró un empeoramiento de la supervivencia, a diferencia de otros estudios, en los que sí se observa que la sobreexpresión de AKT disminuye la SE^{20,23,24}.

Además, mTOR juega un papel crítico en el desarrollo de tumores y en los fenómenos de invasión y metástasis, ya que regula positivamente la traducción de proteínas que regulan la angiogénesis y linfangiogénesis^{25,26}. Estos factores influyen en la recurrencia local y la supervivencia. La sobreexpresión de p-mTOR en nuestro estudio fue del 15% de los casos, cifra ligeramente inferior a la publicada por otros autores^{22,25}. En nuestra serie no hemos observado una relación entre la expresión de p-mTOR y el pronóstico de los pacientes. Algunos estudios refieren un empeoramiento en el curso de la enfermedad en tumores con sobreexpresión de p-mTOR²⁴, mientras otras series muestran que se asocia a un mejor pronóstico en CECC²². Estos datos poco concordantes podrían atribuirse a la complejidad molecular de la vía de señalización celular estudiada.

Las dianas efectoras de mTOR mejor descritas son la proteína cinasa S6 y el factor de iniciación de traducción eucariótica 4E (eIF4E). Sabemos que pS6 es una proteína cinasa que desempeña un papel importante en la proliferación celular y en la regulación del crecimiento celular mediante su participación en la traducción de los componentes necesarios para la síntesis proteica^{27,28}. Existen varios estudios en los que se correlaciona la sobreexpresión de pS6 con el mal pronóstico y el desarrollo de metástasis en tumores nasofaríngeos²⁹, carcinomas de laringe²², carcinomas de glándulas salivales²⁴ y tumores esofágicos³⁰. Sin embargo, las implicaciones pronósticas en los CENS todavía no han sido estudiadas. La activación de la proteína pS6 mediante detección inmunohistoquímica se observó en el 85% de los casos de CENS, cifra similar (70%) a la observada por García-Carracedo et al. en carcinomas epidermoides laríngeos²². En nuestra serie la ausencia de sobreexpresión de pS6 se relacionó con tumores con mejor curso clínico y una SE > 60% (p = 0,007). Estos datos concuerdan con los de otras series

publicadas, en las que la ausencia de sobreexpresión de pS6 se relacionó con un mejor pronóstico y supervivencia^{24,30}.

Conclusiones

En conjunto, este estudio revela que la vía de PI3K/AKT/mTOR/pS6 podría jugar un papel en la progresión y el desarrollo de un subgrupo de CENS. La pérdida de expresión de PTEN se relacionó con un curso clínico desfavorable, por lo que podría ser un marcador de mal pronóstico en CENS. Además, un elevado porcentaje de CENS presentan una sobreexpresión de pS6. Estos tumores presentan peores resultados clínicos, por lo que la expresión pS6 podría considerarse como un marcador de pronóstico desfavorable. Estos resultados son de amplio interés, ya que la detección inmunohistoquímica de pS6 podría ayudar a estratificar a los pacientes y a guiar las decisiones de tratamiento.

Conflicto de intereses

Ninguno.

Agradecimientos

Se han recibido las ayudas PI13-646 y PI15-1629 de los Fondos de Investigación Sanitaria (FIS) y RD12/0036/0015 de la Red Temática de Investigación Cooperativa en Cáncer (RTICC), España. Damos las gracias a las técnicas Laura Suárez, Eva Allonca y Aitana Vallina por su trabajo en la realización de las matrices de tejidos y las técnicas inmunohistoquímicas.

Bibliografía

- Llorente JL, López F, Suárez C, Hermsen M. Sinonasal carcinoma: Clinical, pathological, genetic and therapeutic advances. *Nat Rev Clin Oncol*. 2014;11:460–72.
- Robin TP, Jones BL, Gordon OM, Phan A, Abbott D, McDermott JD, et al. A comprehensive comparative analysis of treatment modalities for sinonasal malignancies. *Cancer*. 2017;123:3040–9.
- López F, Llorente JL, Costales M, García-Inclán C, Pérez-Escuredo J, Alvarez-Marcos C, et al. Molecular characterisation of sinonasal carcinomas and their clinical implications. *Acta Otorrinolaringol Esp*. 2013;64:289–96.
- Pedrero JMG, Carracedo DG, Pinto CM, Zapatero AH, Rodrigo JP, Nieto CS, et al. Frequent genetic and biochemical alterations of the PI 3-K/AKT/PTEN pathway in head and neck squamous cell carcinoma. *Int J Cancer*. 2005;114:242–8.
- Agrawal N, Frederick MJ, Pickering CR, Bettegowda C, Chang K, Li RJ, et al. Exome sequencing of head and neck squamous cell carcinoma reveals inactivating mutations in NOTCH1. *Science*. 2011;333:1154–7.
- Lui VW, Hedberg ML, Li H, Vangara BS, Pendleton K, Zeng Y, et al. Frequent mutation of the PI3K pathway in head and neck cancer defines predictive biomarkers. *Cancer Discov*. 2013;3:761–9.
- Freudlsperger C, Burnett JR, Friedman JA, Kannabiran VR, Chen Z, van Waes C. EGFR-PI3K-AKT-mTOR signaling in head and neck squamous cell carcinomas: Attractive targets for molecular-oriented therapy. *Expert Opin Ther Targets*. 2011;15:63–74.
- Courtney KD, Corcoran RB, Engelman JA. The PI3K pathway as drug target in human cancer. *J Clin Oncol*. 2010;28:1075–83.
- Herzog A, Bian Y, van der Broek R, Hall B, Coupar J, Cheng H, et al. PI3K/mTOR inhibitor PF-04691502 antitumor activity is enhanced with induction of wild-type TP53 in human xenograft and murine knockout models of head and neck cancer. *Clin Cancer Res*. 2013;19:3808–19.
- Cristiane H, Squarize FSG, Squarize CH. The determinants of head and neck cancer: Unmasking the pi3k pathway mutations. *J Carcinog Mutagen*. 2013;5:1–3.
- López F, Llorente JL, Oviedo CM, Vivanco B, Marcos C, García-Inclán C, et al. Gene amplification and protein overexpression of EGFR and ERBB2 in sinonasal squamous cell carcinoma. *Cancer*. 2012;118:1818–26.
- Iglesias-Bartolome R, Martin D, Gutkind JS. Exploiting the head and neck cancer oncogenome: Widespread PI3K-mTOR pathway alterations and novel molecular targets. *Cancer Discov*. 2013;3:722–5.
- López F, García Inclán C, Pérez-Escuredo J, Álvarez Marcos C, Scola B, Suárez C, et al. KRAS and BRAF mutations in sinonasal cancer. *Oral Oncol*. 2012;48:692–7.
- Vander Broek R, Mohan S, Eytan DF, Chen Z, van Waes C. The PI3K/Akt/mTOR axis in head and neck cancer: Functions, aberrations, cross-talk, and therapies. *Oral Dis*. 2015;21:815–25.
- Kurasawa Y, Shiiba M, Nakamura M, Fushimi K, Ishigami T, Bukawa H, et al. PTEN expression and methylation status in oral squamous cell carcinoma. *Oncol Rep*. 2008;19:1429–34.
- Tan MH, Mester JL, Ngeow J, Rybicki LA, Orloff MS, Eng C. Lifetime cancer risks in individuals with germline PTEN mutations. *Clin Cancer Res*. 2012;18:400–7.
- Martin-Belmonte F, Mostov K. Regulation of cell polarity during epithelial morphogenesis. *Curr Opin Cell Biol*. 2008;20:227–34.
- Ettl T, Baader K, Stiegler C, Müller M, Agaimy A, Zenk J, et al. Loss of PTEN is associated with elevated EGFR and HER2 expression and worse prognosis in salivary gland cancer. *Br J Cancer*. 2012;106:719–26.
- Carnero A. The PKB/AKT pathway in cancer. *Curr Pharm Des*. 2010;16:34–44.
- Amornphimoltham P, Sriuranpong V, Patel V, Benavides F, Conti CJ, Sauk J, et al. Persistent activation of the Akt pathway in head and neck squamous cell carcinoma: A potential target for UCN-01. *Clin Cancer Res*. 2004;10:4029–37.
- Segrelles C, Moral M, Lara MF, Ruiz S, Santos M, Leis H, et al. Molecular determinants of Akt-induced keratinocyte transformation. *Oncogene*. 2006;25:1174–85.
- García-Carracedo D, Ángeles Villaronga M, Álvarez-Teijeiro S, Hermida-Prado F, Santamaría I, Allonca E, et al. Impact of PI3K/AKT/mTOR pathway activation on the prognosis of patients with head and neck squamous cell carcinomas. *Oncotarget*. 2016;7:29780–93.
- Mandal M, Younes M, Swan EA, Jasser SA, Doan D, Yigitbasi O, et al. The Akt inhibitor KP372-1 inhibits proliferation and induces apoptosis and anoikis in squamous cell carcinoma of the head and neck. *Oral Oncol*. 2006;42:430–9.
- Ettl T, Schwarz-Furlan S, Haubner F, Müller S, Zenk J, Gosau M, et al. The PI3K/AKT/mTOR signalling pathway is active in salivary gland cancer and implies different functions and prognoses depending on cell localisation. *Oral Oncol*. 2012;48:822–30.
- Shimobayashi M, Hall MN. Making new contacts: The mTOR network in metabolism and signalling crosstalk. *Nat Rev Mol Cell Biol*. 2014;15:155–62.
- Sarbasov DD, Guertin DA, Ali SM, Sabatini DM. Phosphorylation and regulation of Akt/PKB by the rictor-mTOR complex. *Science*. 2005;307:1098–101.
- Li S-H, Chen C-H, Lu H-I, Huang W-T, Tien W-Y, Lan Y-C, et al. Phosphorylated p70S6K expression is an independent prognosticator for patients with esophageal squamous cell carcinoma. *Surgery*. 2015;157:570–80.

28. Zhou Y, Pan Y, Zhang S, Shi X, Ning T, Ke Y. Increased phosphorylation of p70 S6 kinase is associated with HPV16 infection in cervical cancer and esophageal cancer. *Br J Cancer*. 2007;97:218–22.
29. Wang W, Wen Q, Xu L, Xie G, Li J, Luo J, et al. Activation of Akt/mTOR pathway is associated with poor prognosis of nasopharyngeal carcinoma. *PLoS One*. 2014;9:e106098.
30. Lu Z, Peng K, Wang N, Liu H-M, Hou G. Downregulation of p70S6K enhances cell sensitivity to rapamycin in esophageal squamous cell carcinoma. *J Immunol Res*. 2016;2016:7828916.